

Melanoom ter hoogte van de speekselklier. Dergelijke tumoren kunnen ademhalingsproblemen veroorzaken indien ze drukken op de luchtpijp.

# Melanomen: niet (altijd) onschuldig

Melanomen behoren tot de meest voorkomende tumoren bij het paard. Ze worden haast uitsluitend gezien bij schimmels, waar ze over het algemeen goedaardig zijn. Ondanks het feit dat ze als "goedaardig" omschreven worden, gaan ze vaak gepaard met grote ongemakken voor het paard en kunnen zelfs levensbedreigend worden.

TEKST & FOTO'S: EQUITOM

**D**e opvatting in de paardenwereld dat melanomen "normaal" zijn bij schimmelpaarden en dat men zich hier geen zorgen hoeft over te maken, is onjuist. Bij tumoren, melanomen en andere, is het steeds aangewezen een dierenarts te consulteren zodat, indien nodig, de juiste behandeling tijdig ingezet kan worden. De meest typische plaatsen waar melanomen eerst gevormd worden zijn in de huid rond de anus en de staartbasis (foto 2), maar deze tumoren kunnen ook op andere plaatsen voorkomen. In sommige gevallen worden ze kwaadaardig en kunnen uitzaaien binnen de rest van het lichaam.

### Metiologie

Melanomen zijn tumoren van de melanocyten (pigment producerende cellen). Normale melanocyten produceren pigment die doorgegeven wordt aan de huid- en haarcellen en zo kleur geeft aan huid en vacht. Indien deze melanocyten tumoraal ontaarden, worden zwart gekleurde bulten (melanomen) gevormd. Tot een derde van alle tumoren bij het paard zijn melanomen. Ze worden bijna uitsluitend gezien bij schimmels, maar kunnen soms ook voorkomen bij anders gekleurde paarden.

### Schimmel

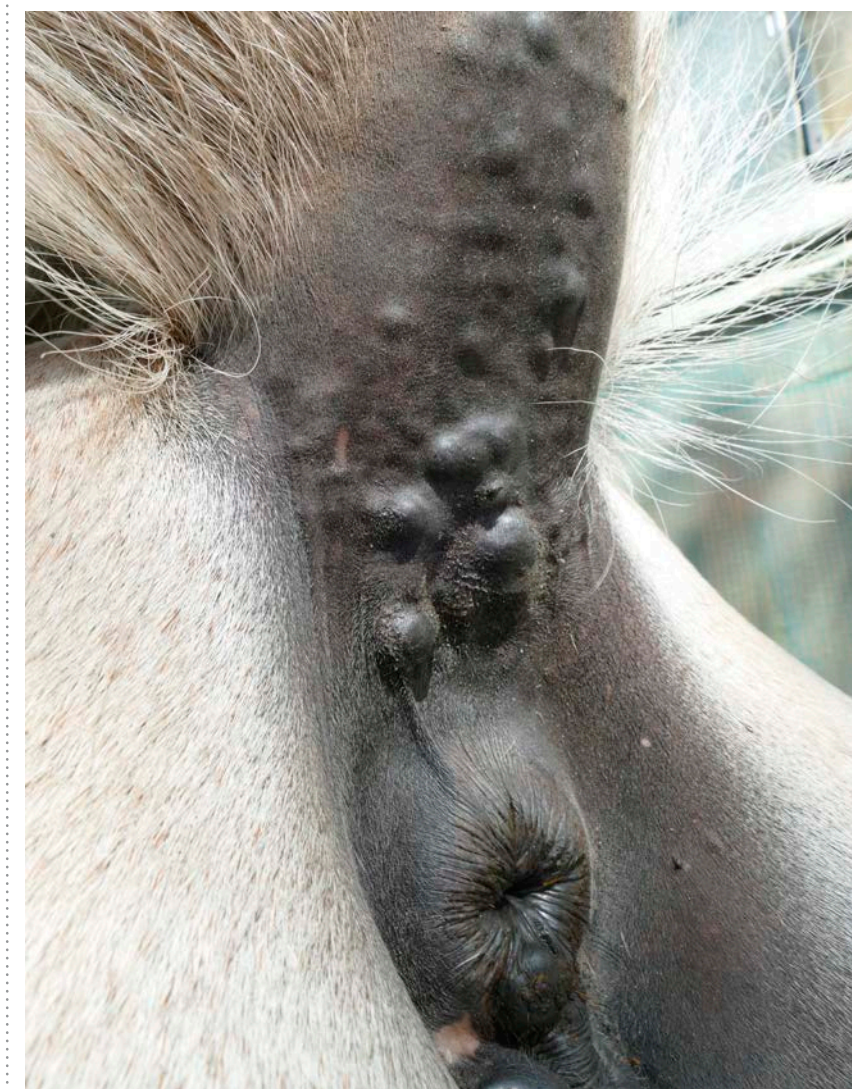
Zo'n 80% van de schimmels van meer dan 15 jaar hebben melanomen. De oorzaak van de hoge incidentie bij schimmels is vermoedelijk gelinkt aan dezelfde genetische basis als het "schimmel" zijn, dit is in principe ook een aandoening van de melanocyten. Zo werd bij Lipizzaners gezien dat paarden die homoloog zijn voor een bepaald gen (die dus het gen van zowel vader als moeder doorge-

kregen hebben) sneller en uniformer wit worden én ook vaker melanomen hebben.

### Typische plaatsen

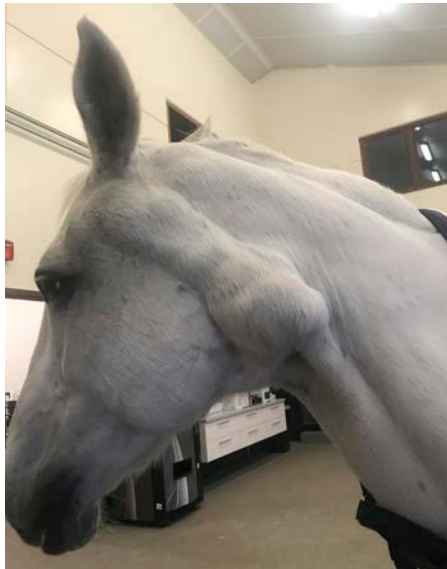Het geslacht van het paard of blootstelling aan zonlicht blijken voor deze tumoren geen rol te spelen. Naast de staartbasis en rond de anus, zijn typische plaatsen waar de

melanomen voorkomen de speekselklieren, genitaliën en oogleden. Minder frequent worden deze tumoren ook inwendig gevonden; hetzij als primaire inwendige tumoren, hetzij als uitzaaiingen. Wij zagen bijvoorbeeld al melanomen ter hoogte van de longen, het middenrif, de hersenen, de ruggengraat en in de milt. Zelfs binnen in het oog



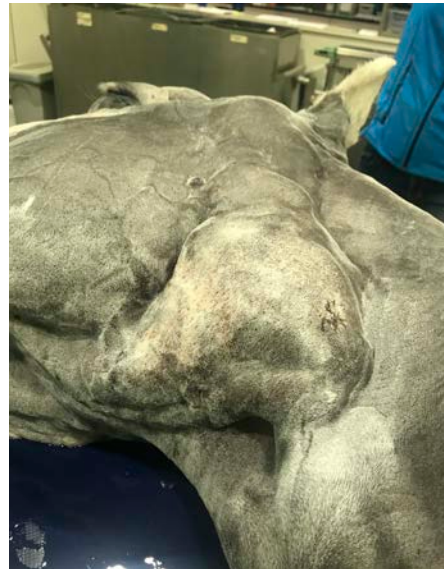Typische melanomen ter hoogte van de anus, vulva en staartbasis. Hoe groter de tumoren worden, hoe groter de kans op (fatale) obstipatiekolk en hoe moeilijker de chirurgie wordt.

FOTO: SHUTTERSTOCK

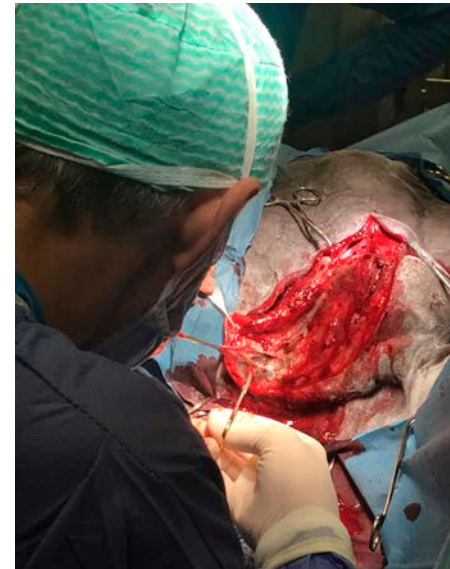

FOTO'S: EQUITOM

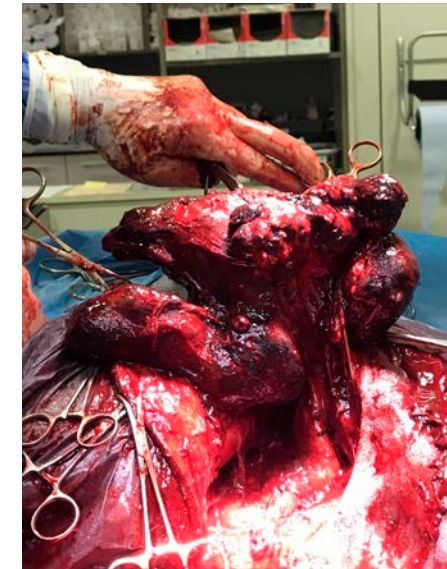Dit paard met melanomen ter hoogte van de speekselklier wordt geopereerd.



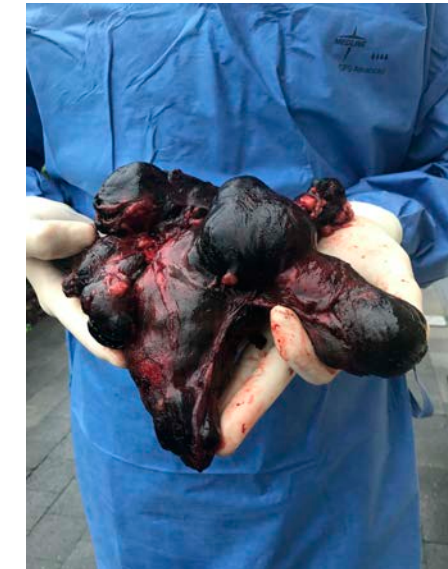Het paard is onder algehele anesthesie en klaar voor de operatie.



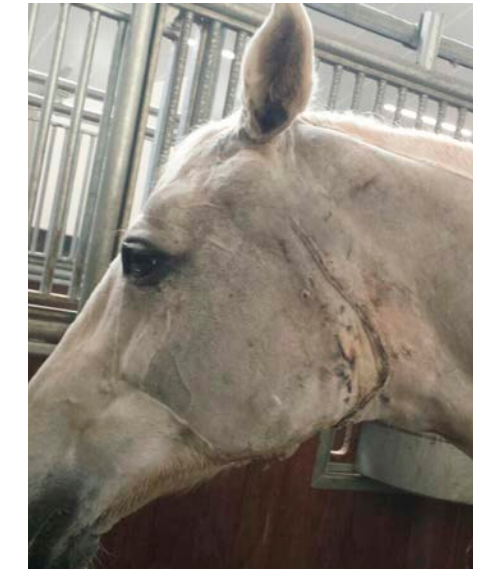De operatie vergt grote precisie.



De melanomen worden operatief verwijderd.



De melanomen die verwijderd zijn.



Het paard na de operatie.

kunnen deze tumoren voorkomen! Op het moment van diagnose zijn de meeste melanomen goedaardig. Er wordt echter beschreven dat tot 30% van alle melanomen kwaadaardig kunnen worden, en zich dus kunnen uitzaaïen.

#### Diagnose

De diagnose van melanomen wordt over het algemeen gesteld aan de hand van het typische klinische beeld (lokatie, vorm, kleur). De tumoren zelf komen alleen, multipel of samenvloeiend voor. De grootte kan variëren van enkele millimeters tot zelfs meer dan 20 centimeter. Hun groei is doorgaans traag. Soms is er ulceratie van de tumoren en dan kan een zwarte uitvloeï opgemerkt worden. Bij twijfel kan een biopsie genomen worden en de uitgebreidheid van de melanomen kan met echografie ingeschat worden. Soms wordt een CT-scan uitgevoerd als voorbereiding voor een chirurgische ingreep om de tumoren exact in beeld te brengen. Onderscheid moet gemaakt worden van (nodulaire) sarcoiden, lymfoma's, fibroma's en andere tumoren.

#### Gevolgen

De gevolgen van melanomen zijn

afhankelijk van hun grootte en lokalisatie. Uitgebreide melanomen rond de anus kunnen leiden tot een moeilijkere stoelgang en eventueel ontstekingen wat leidt tot een vicieuze cirkel van zwelling, ongemak, pijn, obstipatiekoliek en zelfs de volledige onmogelijkheid om te mesten wanneer niet tijdig ingegrepen wordt waardoor euthanasie noodzakelijk is. Sommige staartmelanomen worden zo groot dat uiteindelijk een staartamputatie noodzakelijk is. Ter hoogte van de halsregio (meestal uitgaande van de speekselklier) kan de aanwezigheid van melanomen leiden tot druk op de luchtpijp met ademhalingsmoeilijkheden tot gevolg.

## Het verwijderen van melanomen ter hoogte van de speekselklier is een zeer delicate ingreep

#### Behandeling

Niet alle melanomen hoeven behandeld te worden maar wanneer ze dreigen hinder te veroorzaken vanwege hun lokatie en grootte, kiezen wij er liefst voor ze zo spoedig mogelijk chirurgisch te verwijderen. Aangezien we weten dat de tumo-

ren gestaag groter worden, is een tijdige behandeling aangewezen alvorens ze zo groot worden dat een volledige excisie (uitsnijden) onmogelijk wordt.

#### Nieuwe tumoren

Eénmalige excisie geeft niet altijd genezing voor het leven - veelal vormen er zich nieuwe tumoren. Gezien de tumoren meestal relatief traag groeien, kan een excisie wel vele comfortabele levensjaren toevoegen aan het paardenleven. Soms is een volledige excisie onmogelijk en blijft er nog wat tumorweefsel aanwezig (vb. bij uitgebreide tumoren rondom de anus). Gelukkig is activatie met snellere groei van de

melanomen ten gevolge van een partiële excisie veel minder voorkomend en uitgesproken dan bij andere tumoren. Zo is er bij sarcoiden wel een groot risico tot activatie na chirurgie, waardoor deze veel ruimer verwijderd dienen te worden dan melanomen.

#### Delicate ingreep

Gezien de grote gevolgen voor het paard, worden voornamelijk de melanomen rondom de staart, anus, de hals, lippen, tong, ooglid en de speekselklieren chirurgisch verwijderd. Gezien hun moeilijke lokatie (rondom het ruggenmerg en hersenen) kunnen tumoren die neurologische symptomen veroorzaken helaas doorgaans niet chirurgisch behandeld worden. Tumoren rondom de anus en staart worden meestal staand verwijderd onder lokale verdoving. Tumoren op andere plaatsen worden doorgaans onder algemene anesthesie chirurgisch verwijderd. Het verwijderen van melanomen ter hoogte van de speekselklier is een zeer delicate ingreep en vereist een chirurg met veel ervaring.

#### Niet-chirurgische behandeling

Andere, niet-chirurgische behandelingen (oraal toedienen van cimetidine of autologe vaccins) zijn minder efficiënt. Deze therapieën kunnen eventueel aangewend worden als aanvulling op chirurgie, net zoals het lokaal injecteren van cisplatine wanneer een tumor niet volledig verwijderd kan worden.

### EQUITOM

De paardenkliniek Equitom, gevestigd in Lummen, is supermodern uitgerust, de combinatie van de apparatuur en de faciliteiten vormen een unicum in Europa. Vele paardeneigenaren uit België en ver daarbuiten vinden hun weg naar Equitom. Dierenartsen van de hypermoderne kliniek Equitom schrijven voor CAP Magazine een aantal veterinaire artikelen aan de hand van praktijkgevallen die zij in hun kliniek hebben ervaren. Neem gerust eens een kijkje op de website van Equitom en maak kennis met de mogelijkheden van deze paardenkliniek. [www.equitom.be](http://www.equitom.be)

